

Omdat een kunstgewricht geen onbeperkte levensduur heeft zal bij jonge mensen de operatie zo lang mogelijk worden uitgesteld. Vooral bij wat jongere mensen, waarbij door de slijtage een X- of O-been is ontstaan, zal dan zo mogelijk eerst worden gekozen voor een operatie welke de stand van het been corrigeert.

Het nut van voedingssupplementen (chondroïtine en glucosamine) is nog niet aangetoond.

### Heeft u nog vragen?

Heeft u na het lezen van deze folder nog vragen?

Uw huisarts kan u meestal voldoende adviseren.

Voor spoedeisende vragen kunt u tijdens kantooruren bellen naar de poli Orthopedie:

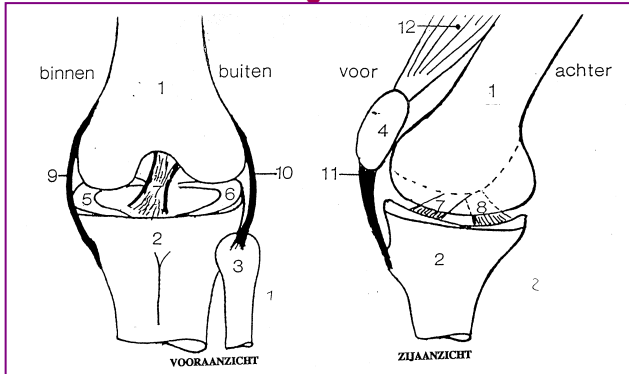
0495 - 57 21 61.

# Slijtage van de knie

Poli Orthopedie  
Route 16

**Bij u is slijtage van de knie (gonarthrose) vastgesteld. Deze folder geeft u uitleg over de aandoening en de behandelingsmethoden.**

## De bouw van het kniegewricht



- |                    |                        |
|--------------------|------------------------|
| 1) bovenbeen       | 7) voorste kruisband   |
| 2) scheenbeen      | 8) achterste kruisband |
| 3) kuitbeen        | 9) binnenste knieband  |
| 4) knieschijf      | 10) buitenste knieband |
| 5) binnen meniscus | 11) kniepees           |
| 6) buiten meniscus | 12) bovenbeenspier     |

De knie vormt een scharnier tussen het bovenbeen en het scheenbeen. De knieschijf beweegt voor langs het bovenbeen als de bovenbeenspier aanspant. Het bovenbeen, scheenbeen en knieschijf zijn bekleed met een verend laagje kraakbeen. In de knie zit zowel aan de binnenzijde als aan de buitenzijde een meniscus. Ze dienen als schokbreker tussen het boven- en onderbeen. De kniebanden zorgen dat het kniescharnier bij het gebruik niet rammelt of schuift.

Indien het kraakbeen versleten of beschadigd raakt kunnen de gewrichtsoppervlakken steeds moeilijker langs elkaar glijden. Als reactie op de slijtage van het kraakbeen vormt zich nieuw bot langs de rand van het gewricht, zodat knobbels op het gewricht ontstaan. Het bewegen wordt dan moeilijker en pijnlijker.

## Wat is de oorzaak van knieslijtage?

Bij het ouder worden verminderd de kwaliteit van het kraakbeen en het kraakbeen slijt dan sneller af. Ook overgewicht is een belangrijke boosdoener. Kraakbeen kan vroegtijdig worden aangetast door reuma of een ongeval. Wanneer in het verleden de meniscus is verwijderd, is de kans op slijtage groter. Meestal is de oorzaak echter onduidelijk.

## Wat is de oorzaak van knieslijtage?

Bij het ouder worden verminderd de kwaliteit van het kraakbeen en het kraakbeen slijt dan sneller af. Ook overgewicht is een belangrijke boosdoener. Kraakbeen kan vroegtijdig worden aangetast door reuma of een ongeval. Wanneer in het verleden de meniscus is verwijderd, is de kans op slijtage groter. Meestal is de oorzaak echter onduidelijk.

Als het kraakbeen vooral aan alléén de binnenkant of buitenkant verdwijnt, kan het been gaan scheef staan. Er ontstaan dan:

- O- of X-benen
- instabiliteitsklachten.

Pijn in de knie kan ook worden veroorzaakt door afwijkingen van de wervelkolom of slijtage van de heup. Ondanks dat op de foto dan knieslijtage te zien kan zijn, hoeft dit niet altijd de oorzaak voor de knieklachten te zijn.

## Hoe wordt de diagnose knieslijtage gesteld?

Op grond van de klachten wordt de diagnose vaak al vermoed. Voor een juiste diagnose zijn alleen lichamelijk onderzoek en röntgenfoto's voldoende. Soms is een kijkoperatie (arthroscopie) nodig om de ernst van de slijtage vast te stellen.

## Welke behandelingen zijn mogelijk?

Gewrichtsslijtage is een natuurlijk proces. Het geeft lang niet in alle gevallen pijn. Behandeling is alleen nodig indien er toenemende pijnklachten zijn.

- In het begin zijn alleen pijnstillers voldoende.
- Regelmatige lichaamsbeweging is noodzakelijk, maar voorkom overbelasting door lang lopen en zwaar werk. Kortstondig fysiotherapie kan zinvol zijn. Fietsen (evt. op een hometrainer) is een goede oefening.
- Bandages en het gebruik van een wandelstok kunnen goed helpen.
- Bij terugkerende zwelling kan de arts injecties in de knie geven.
- Bij beginnende slijtage kan met een arthroscopie (kijkoperatie) de knie worden "schoongemaakt".
- Soms worden injecties met hyaluronzuur gegeven.
- Bij ernstige slijtageklachten kan een kunstknie worden geplaatst.