

Heeft u nog vragen?

Heeft u na het lezen van deze folder nog vragen?
Uw huisarts kan u meestal voldoende adviseren.
Voor spoedeisende vragen kunt u tijdens kantoor-
uren bellen naar de Poli Orthopedie:
0495 - 57 21 61.



Een gescheurde voorste kruisband

Poli Orthopedie
Route 16

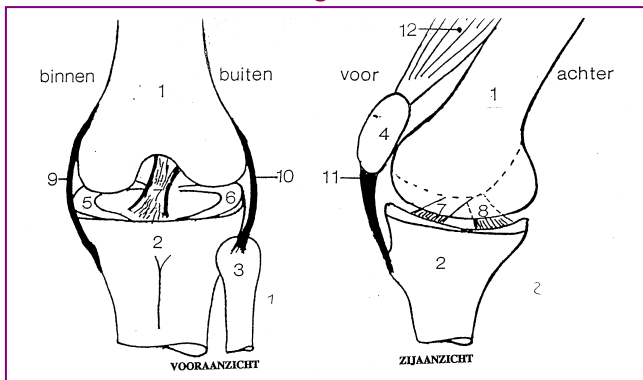
R331.83 2004-03

1013143

Vogelsbleek 5
6001 BE Weert
T. 0495 - 57 21 00
www.sjgweert.nl

Er is bij u een scheur in de voorste kruisband vastgesteld. Deze folder geeft u informatie over de aandoening en de behandelingsmogelijkheden.

De bouw van het kniegewricht



- | | |
|--------------------|------------------------|
| 1) bovenbeen | 7) voorste kruisband |
| 2) scheenbeen | 8) achterste kruisband |
| 3) kuitbeen | 9) binnenste knieband |
| 4) knieschijf | 10) buitenste knieband |
| 5) binnen meniscus | 11) kniepees |
| 6) buiten meniscus | 12) bovenbeenspier |

De knie vormt een scharnier tussen het bovenbeen en het scheenbeen. De knieschijf beweegt voor langs het bovenbeen als de bovenbeenspier aanspant. Als verende laag zijn het bovenbeen, scheenbeen en knieschijf bekleed met een laagje kraakbeen.

In de knie zit zowel aan de binnenzijde als aan de buitenzijde een meniscus. Ze dienen als schokbreker tussen het boven- en onderbeen.

De binnenste en buitenste kniebanden zorgen dat de knie niet in zijdelingse richting omknikt. De voorste kruisband voorkomt dat het onderbeen tijdens het lopen en bij draaibewegingen ten opzichte van het bovenbeen naar voren schiet.

Wat is de oorzaak?

De voorste kruisband kan scheuren bij een harde ruk aan de band, zoals bij een (sport)ongeval. Vaak wordt dit gevoeld als een knap, waarbij men door de knie kan gaan. In veel gevallen gaat dit gepaard met andere beschadigingen in de knie zoals een meniscusletsel. Een gescheurde kruisband kan niet spontaan genezen.

Wat zijn de klachten?

Na een recente kruisbandscheur wordt de knie meestal dik en pijnlijk. Dit gaat in de loop der tijd weer over. Afhankelijk van de spierconditie van de bovenbeenspieren kunnen instabiliteitsklachten zoals een onzeker gevoel en door de knie zakken blijven bestaan.

Hoe wordt de diagnose kruisbandscheur gesteld?

Op grond van de klachten wordt de diagnose vaak al vermoed. Voor een juiste diagnose is alleen het lichamelijk onderzoek meestal al voldoende. Om andere oorzaken uit te sluiten wordt meestal ook een röntgenfoto gemaakt. Soms is een MRI (magnetische scan) nodig om een verscheuring vast te stellen. De mate waarin de band nog functioneert, kan meestal alleen worden vastgesteld met een stabiliteits-onderzoek en een arthroscopie (kijkoperatie).

Welke behandelingen zijn mogelijk?

In de meeste gevallen is alleen oefentherapie ter verbetering van de stabiliteit en beweeglijkheid van het kniegewricht nodig. Hoewel de kruisband zelf nooit herstelt, kunnen goed getrainde bovenbeenspieren de functie van de kruisband grotendeels compenseren. Indien er, ondanks krachtige beenspieren, instabiliteit blijft bestaand, kan een speciale kniebrace worden voorgeschreven. Bij blijvende klachten of ernstige instabiliteit kan een operatie worden overwogen.